



Ossos da Cabeça dos Animais Domésticos

Guia Ilustrado e para Colorir

MÓDULO 1

Orientador: Adriana Lucke Stigger Mentores: Janice Machado de Machado
Natália Horstmann Risso

Alunos: Bianca Oliveira, Isadora Pedroso, Jaélen Peres, Jamilli Anjos, Luriel Baú, Rodrigo Monteiro

Imagens: Rodrigo Monteiro

Dados Internacionais de Catalogação na Publicação (CIP)

- O84 Ossos da cabeça dos animais domésticos: guia
ilustrado e para colorir. / Adriana Lucke Stigger e
outros. - Bagé:
 Ediurcamp, 2024.
 28p.
- ISBN: 978-65-86471-41-0
1. Medicina Veterinária. 2. Animais domésticos.
 I. Stigger, Adriana Lucke. II. Título.

CDD: 636

Catalogação elaborada pelo Sistema de Bibliotecas FAT / Urcamp
Bibliotecária Responsável: Maritza Silveira Martins CRB10/1741

SUMÁRIO:

Introdução	3
Para Colorir:	
OVINO	
Lateral	4
Dorsal	5
Ventral	6
BOVINO	
Lateral	7
Dorsal	8
Ventral	9
EQUINO	
Lateral	10
Dorsal	11
Ventral	12
SUINO	
Lateral	13
Dorsal	14
Ventral	15
CANINO	
Lateral	16
Dorsal	17
Ventral	18

FELINO

Lateral	19
Dorsal	20
Ventral	21
Guia Ilustrado:	
OVINO	22
BOVINO	23
EQUINO	24
SUINO	25
CANINO	26
FELINO	27
Referências	28

Introdução

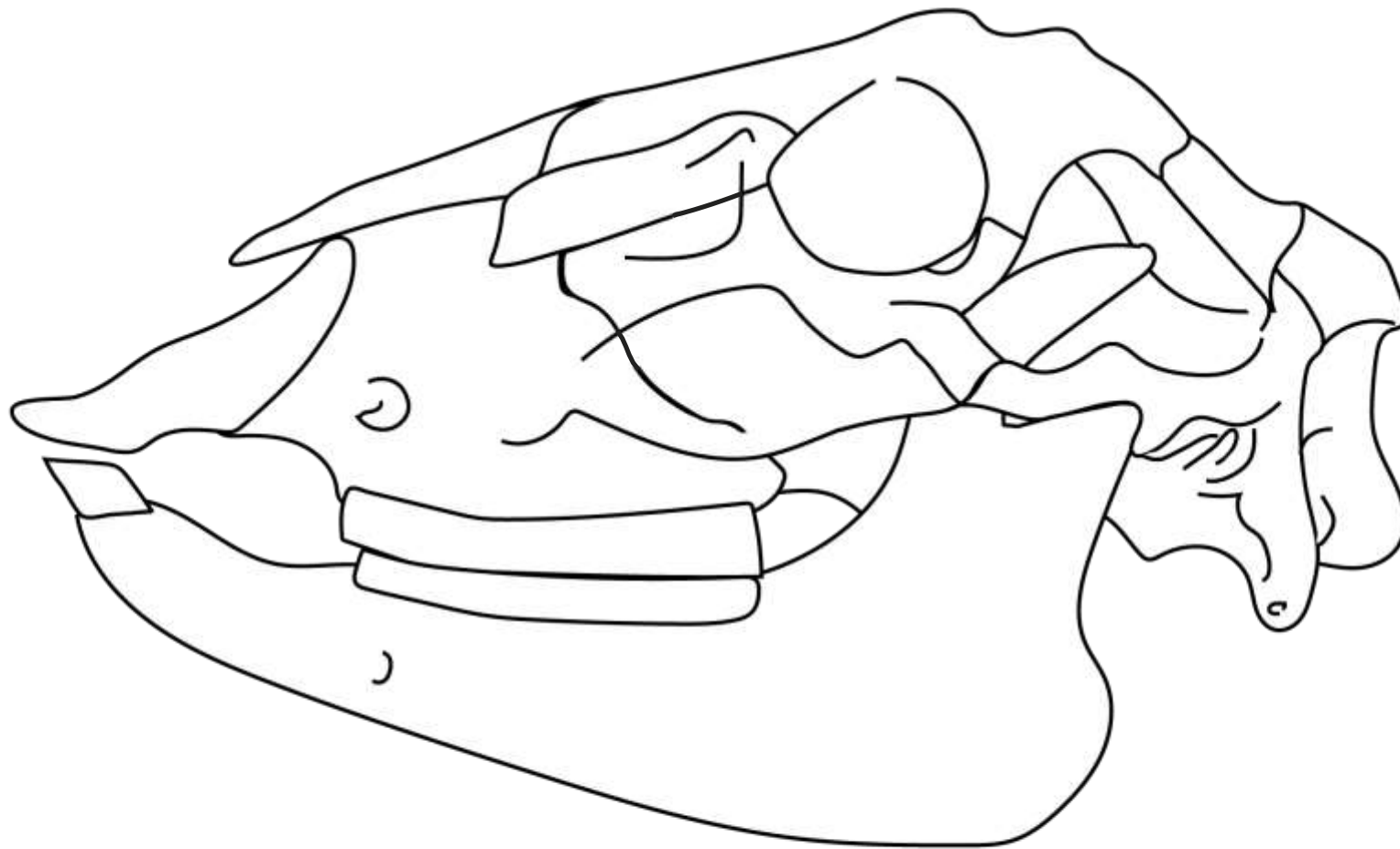
- Todo estudo tem início em algum lugar. Para o estudo da anatomia dos animais, tivemos nosso começo com a osteologia, em específico a da cabeça. Entre os domésticos, temos uma grande variedade anatômica entre cada espécie. O crânio de um ruminante apresenta características muito diferentes de um felino, por exemplo, mas, em geral, os mamíferos tendem a apresentar os mesmos ossos quando os estudamos. Assim, tomamos esse como nosso ponto de partida e buscamos encontrar uma maneira diferente de aprender a anatomia da cabeça.

- Quando estudamos, cada um busca o método mais apropriado para aprender a matéria e, entre esses métodos, percebemos que a visualização é muito importante na hora de entender as estruturas cranianas. Ao fazer diagramas, podemos ver e entender a relação entre os ossos e suas posições, porém nem todos têm facilidade com o desenho.

- Desta forma, vimos como pular a etapa de transcrever de livros e peças, mas manter o aprendizado que este apresenta. Assim chegamos a esse "Guia ilustrado e para

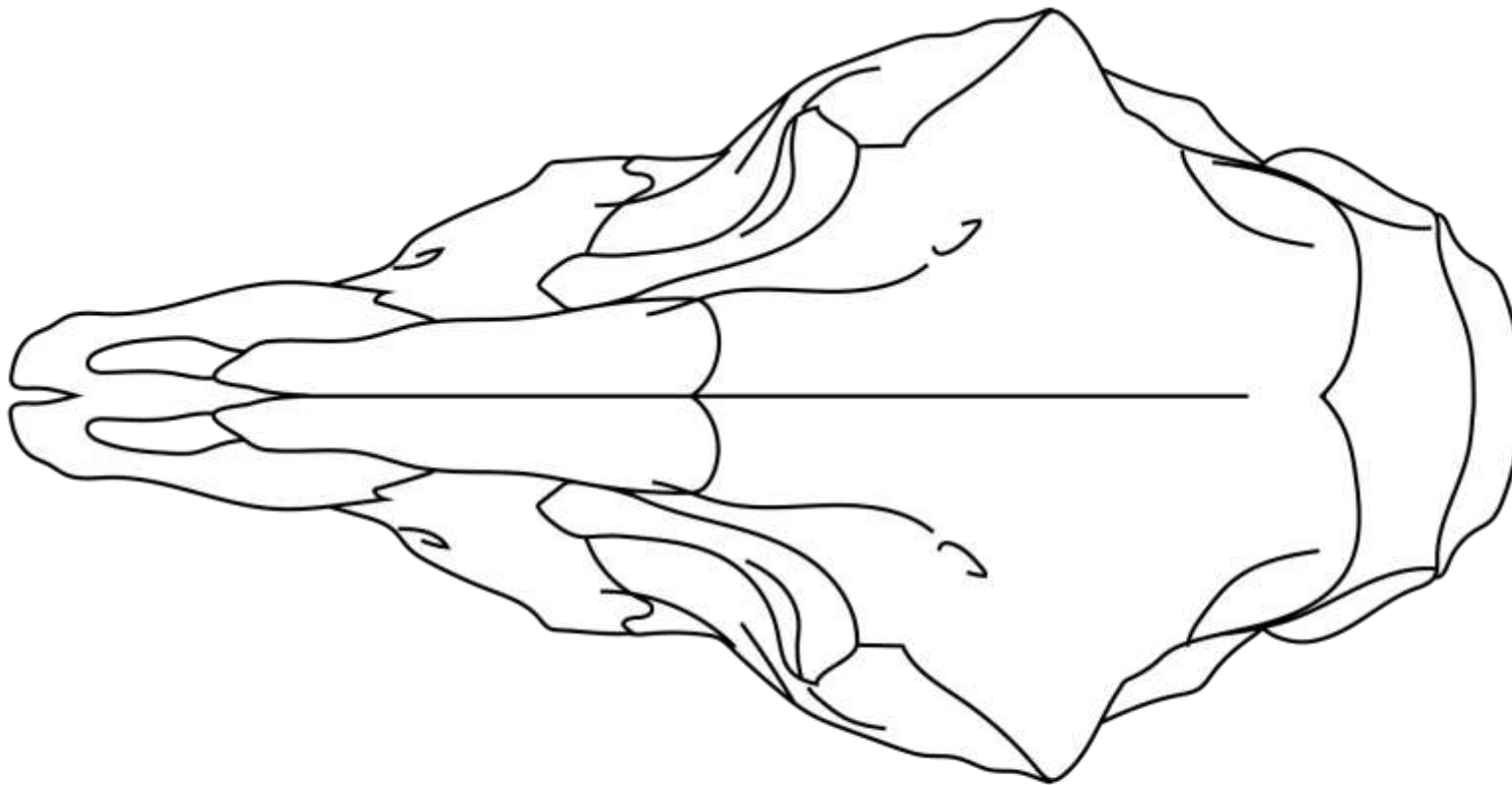
colorir." Buscamos apresentar com ilustrações as cabeças dos seis principais mamíferos domésticos e proporcionar a possibilidade do leitor interagir com o material, colorindo as estruturas e aprendendo enquanto isso.

OVINO



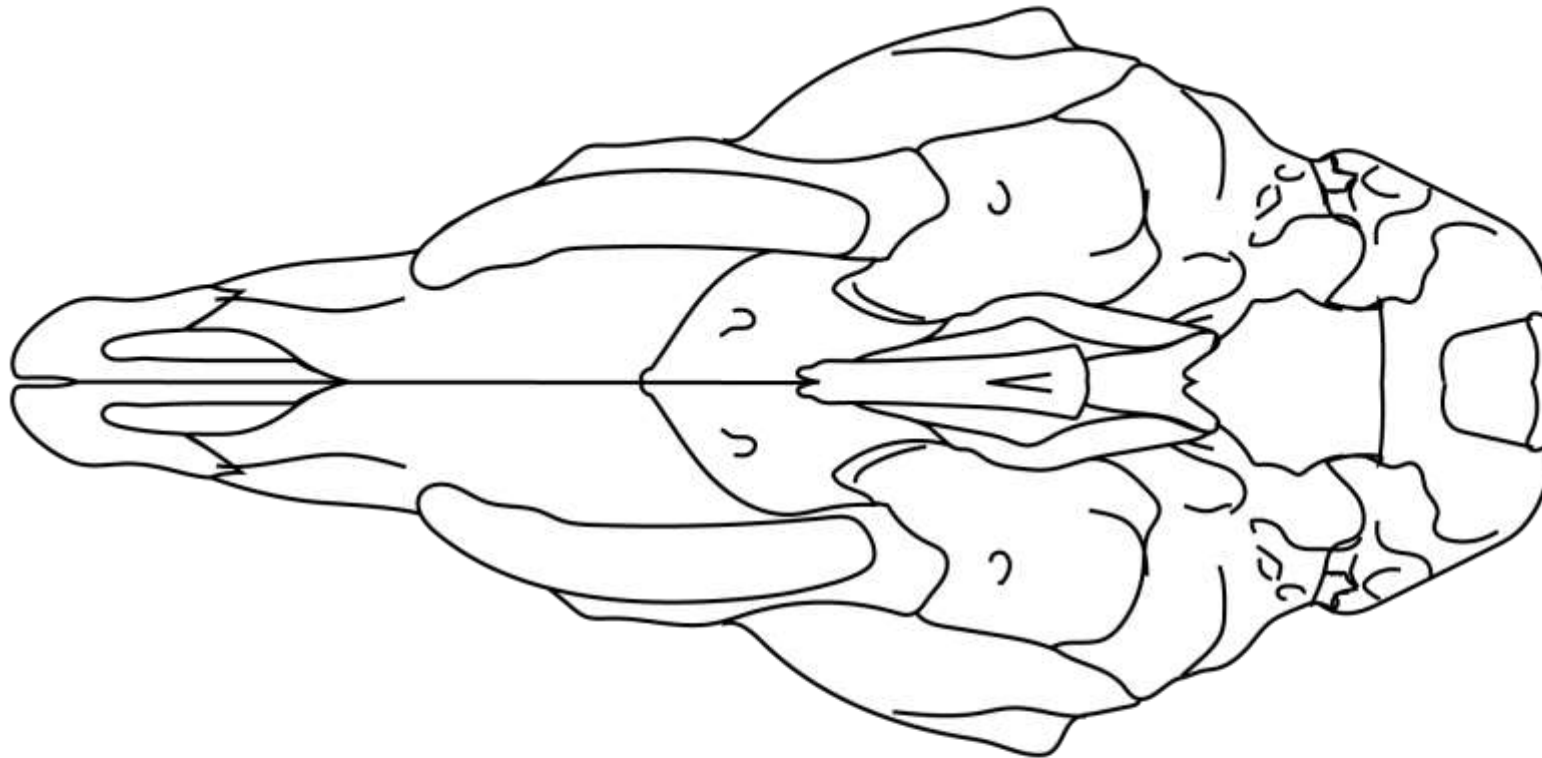
- O. Mandibular
- O. Occipital
- O. Parietal
- O. Temporal
- O. Zigomático
- O. Frontal
- O. Lacrimal
- O. Nasal
- O. Maxilar
- O. Incisivo

OVINO



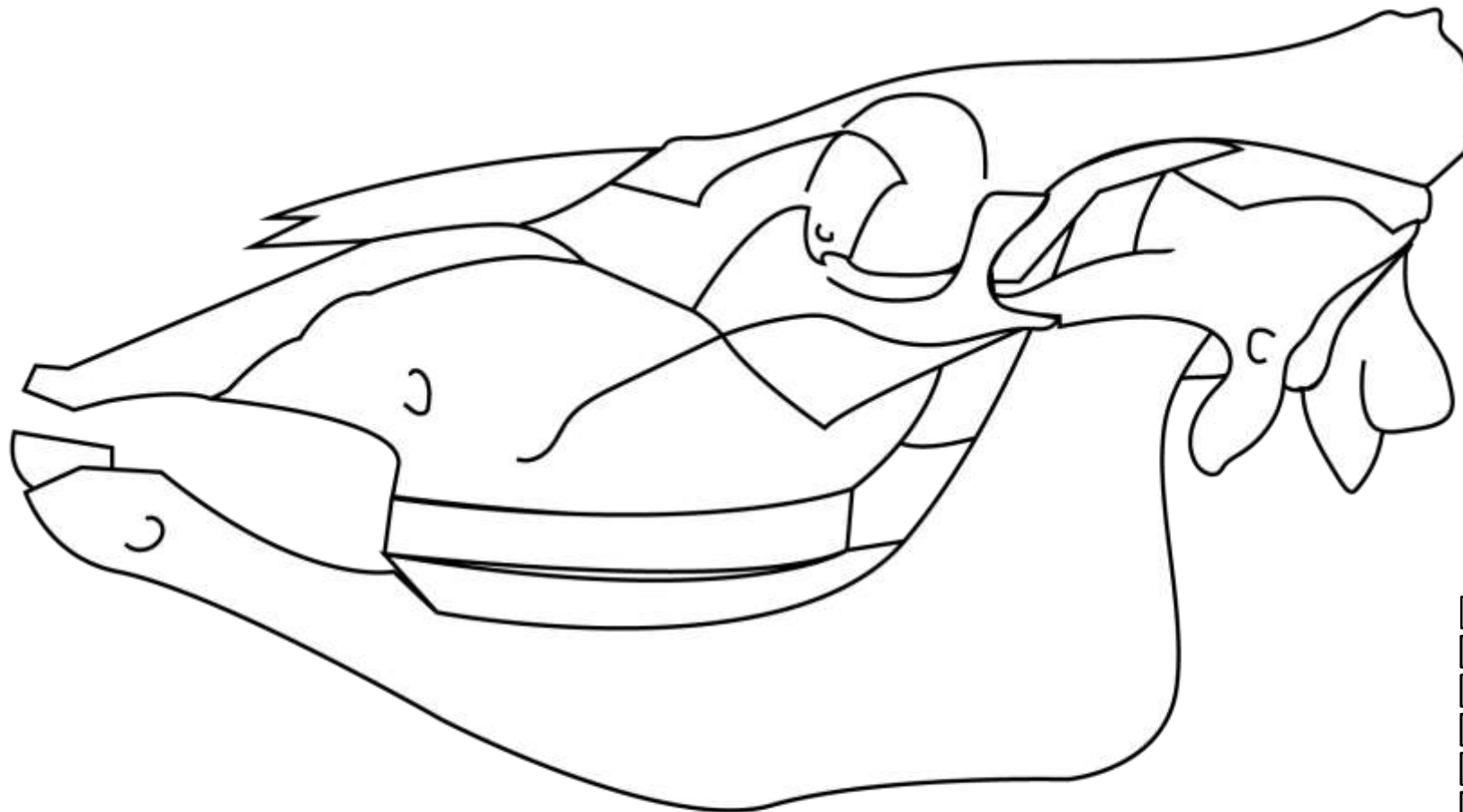
- O. Occipital
- O. Parietal
- O. Temporal
- O. Zigomático
- O. Frontal
- O. Lacrimal
- O. Nasal
- O. Maxilar
- O. Incisivo

OVINO



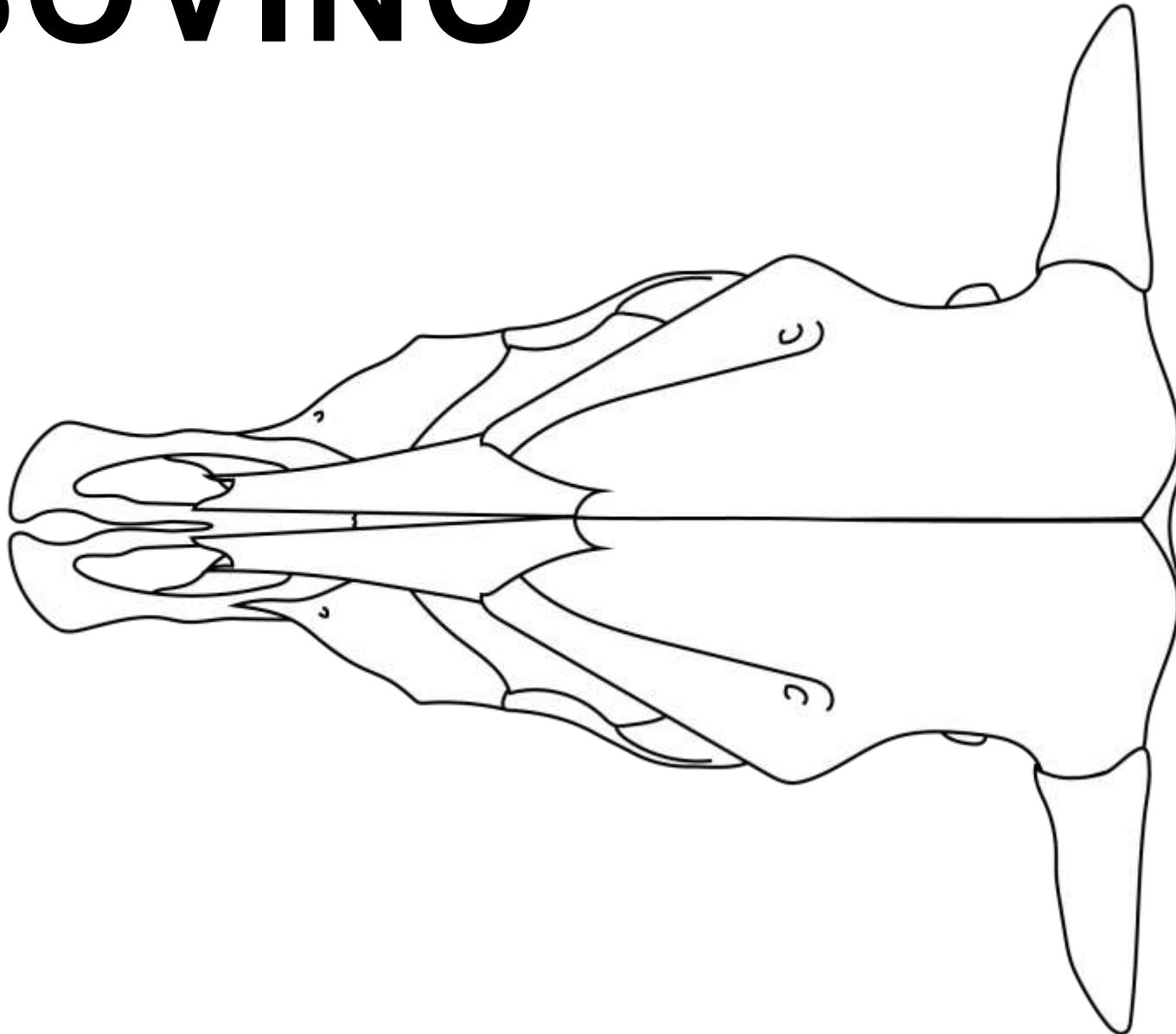
- O. Pterigóideo
- O. Vômer
- O. Esfenóide
- O. Palatino
- O. Occipital
- O. Temporal
- O. Zigomático
- O. Frontal
- O. Nasal
- O. Maxilar
- O. Incisivo

BOVINO



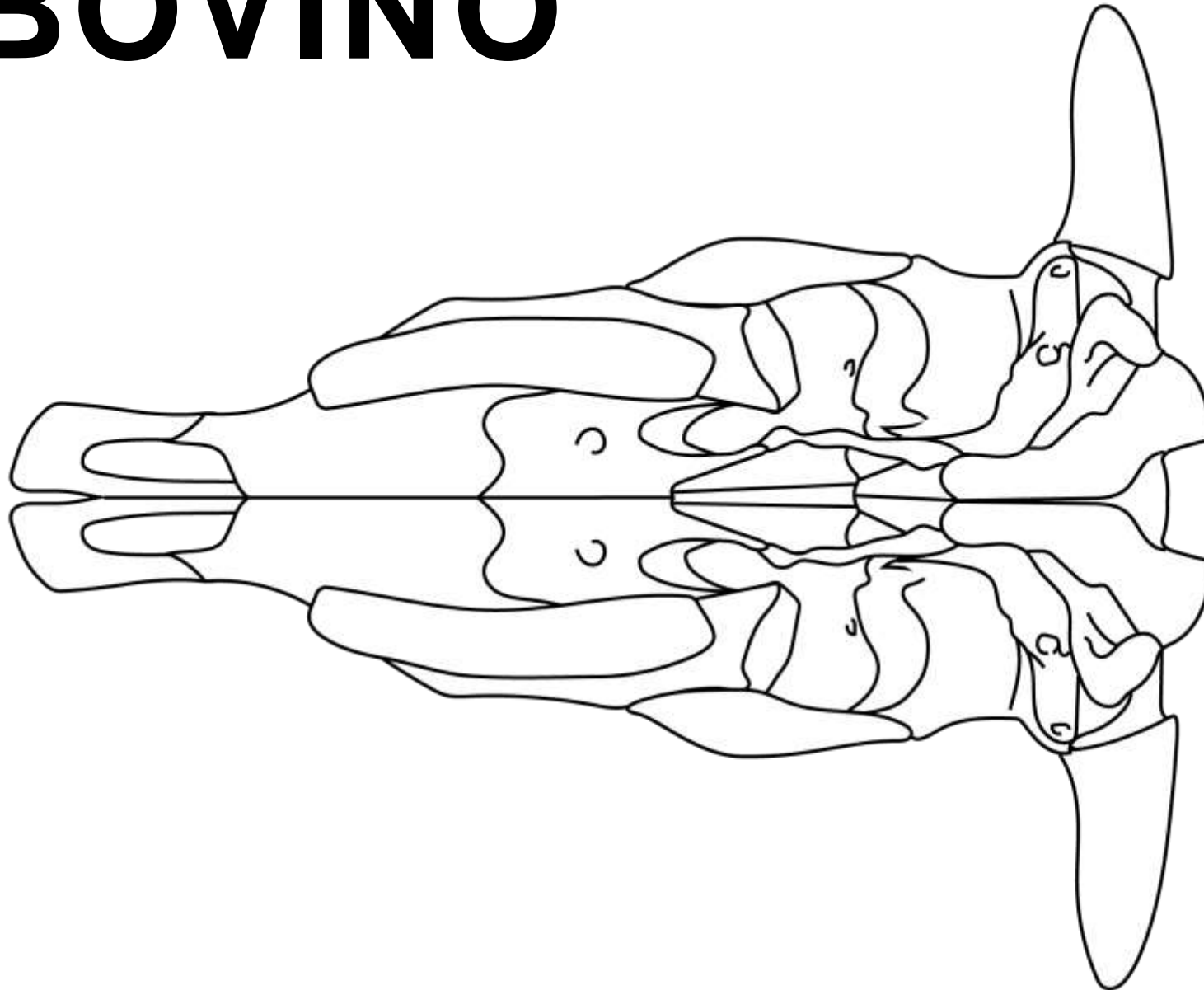
- O. Mandibular
- O. Occipital
- O. Parietal
- O. Temporal
- O. Zigomático
- O. Frontal
- O. Lacrimal
- O. Nasal
- O. Maxilar
- O. Incisivo

BOVINO



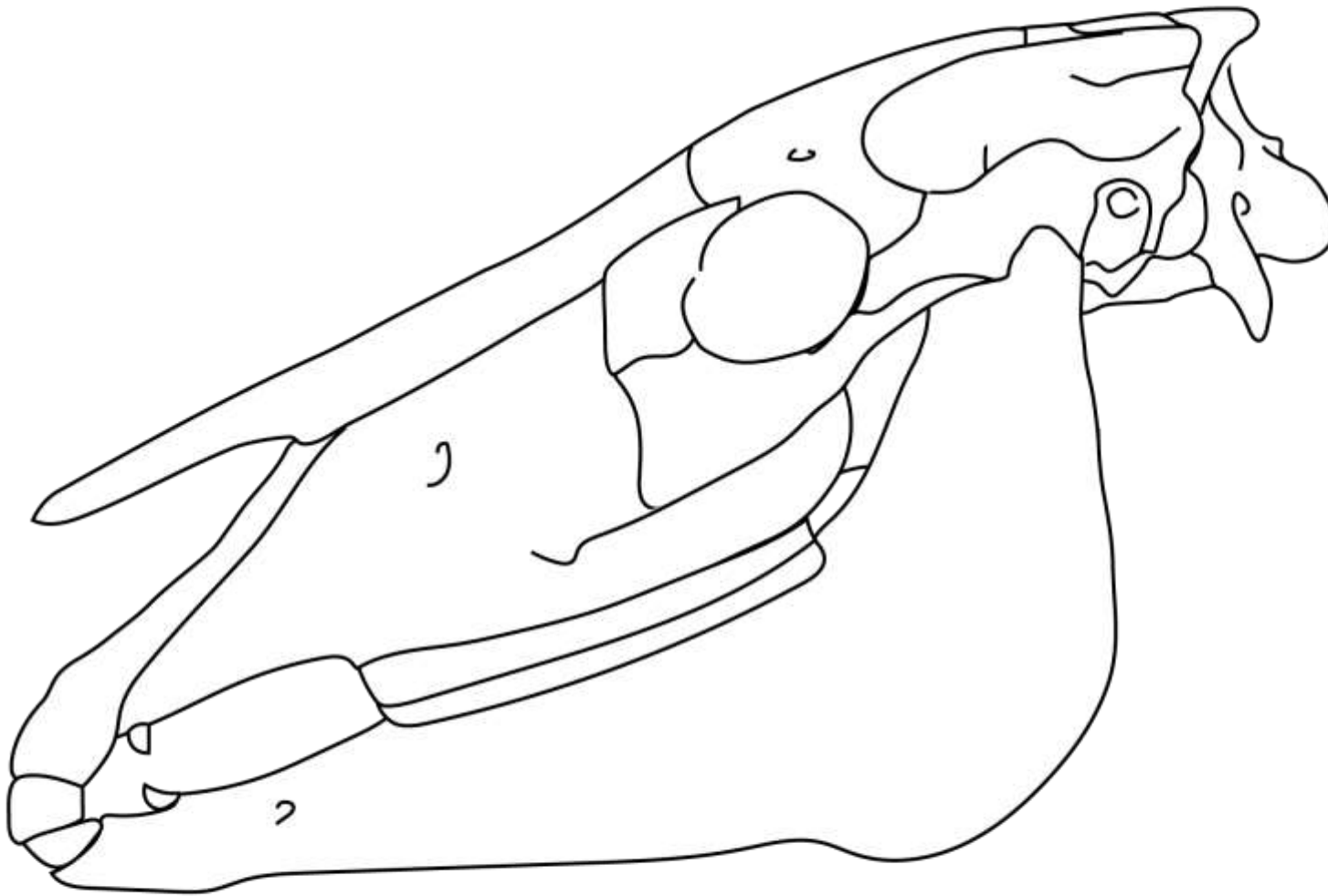
- O. Occipital
- O. Parietal
- O. Temporal
- O. Zigomático
- O. Frontal
- O. Lacrimal
- O. Nasal
- O. Maxilar
- O. Incisivo

BOVINO



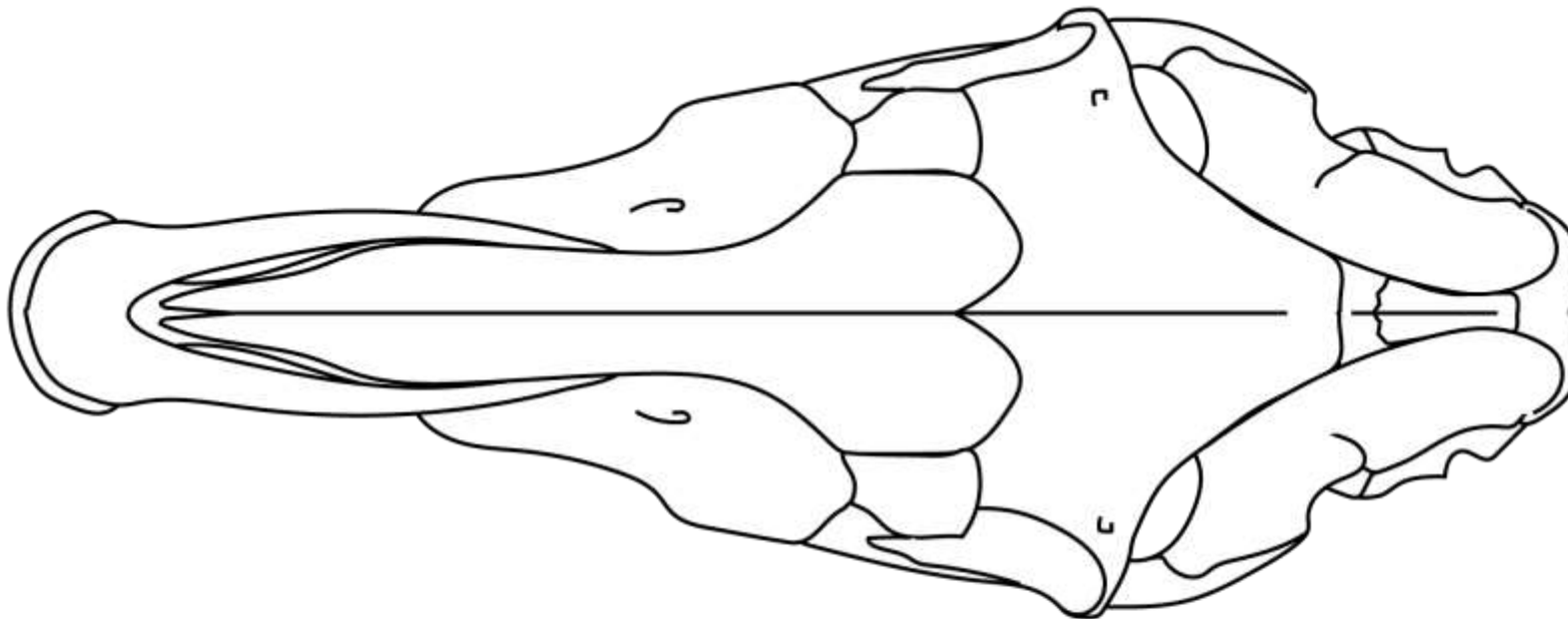
- O. Pterigóideo
- O. Vômer
- O. Esfenóide
- O. Palatino
- O. Occipital
- O. Temporal
- O. Zigomático
- O. Frontal
- O. Nasal
- O. Maxilar
- O. Incisivo

EQUINO



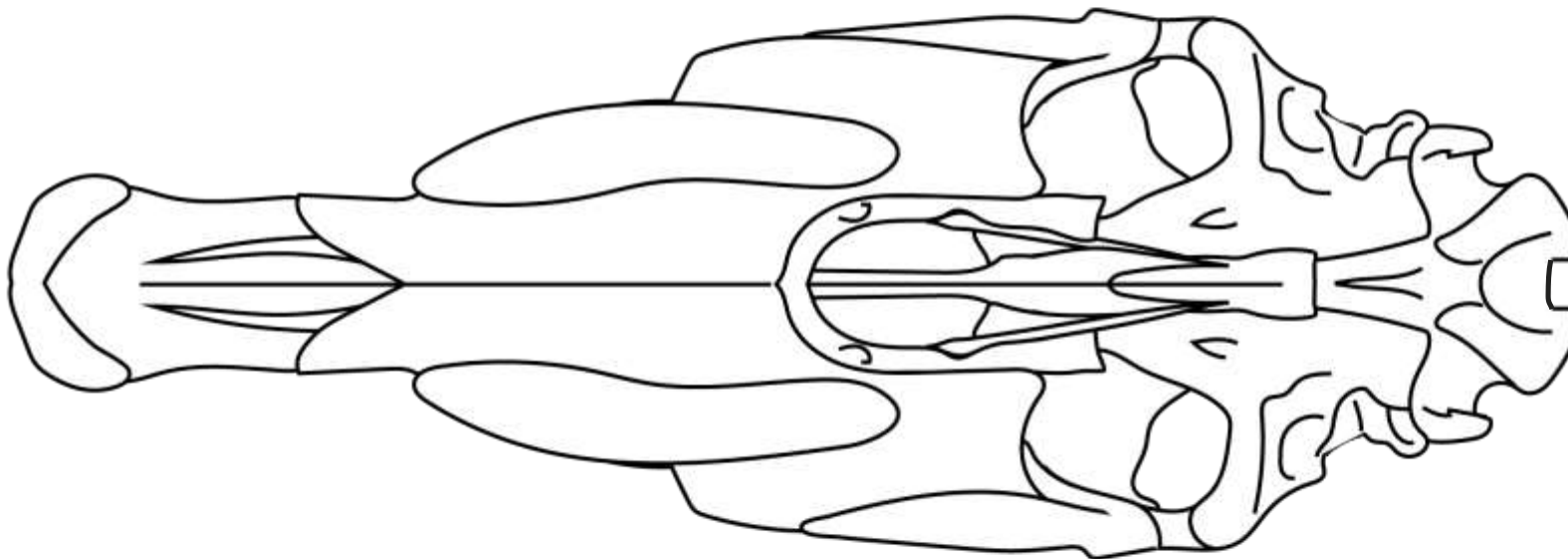
- O. Interparietal
- O. Mandibular
- O. Occipital
- O. Parietal
- O. Temporal
- O. Zigomático
- O. Frontal
- O. Lacrimal
- O. Nasal
- O. Maxilar
- O. Incisivo

EQUINO



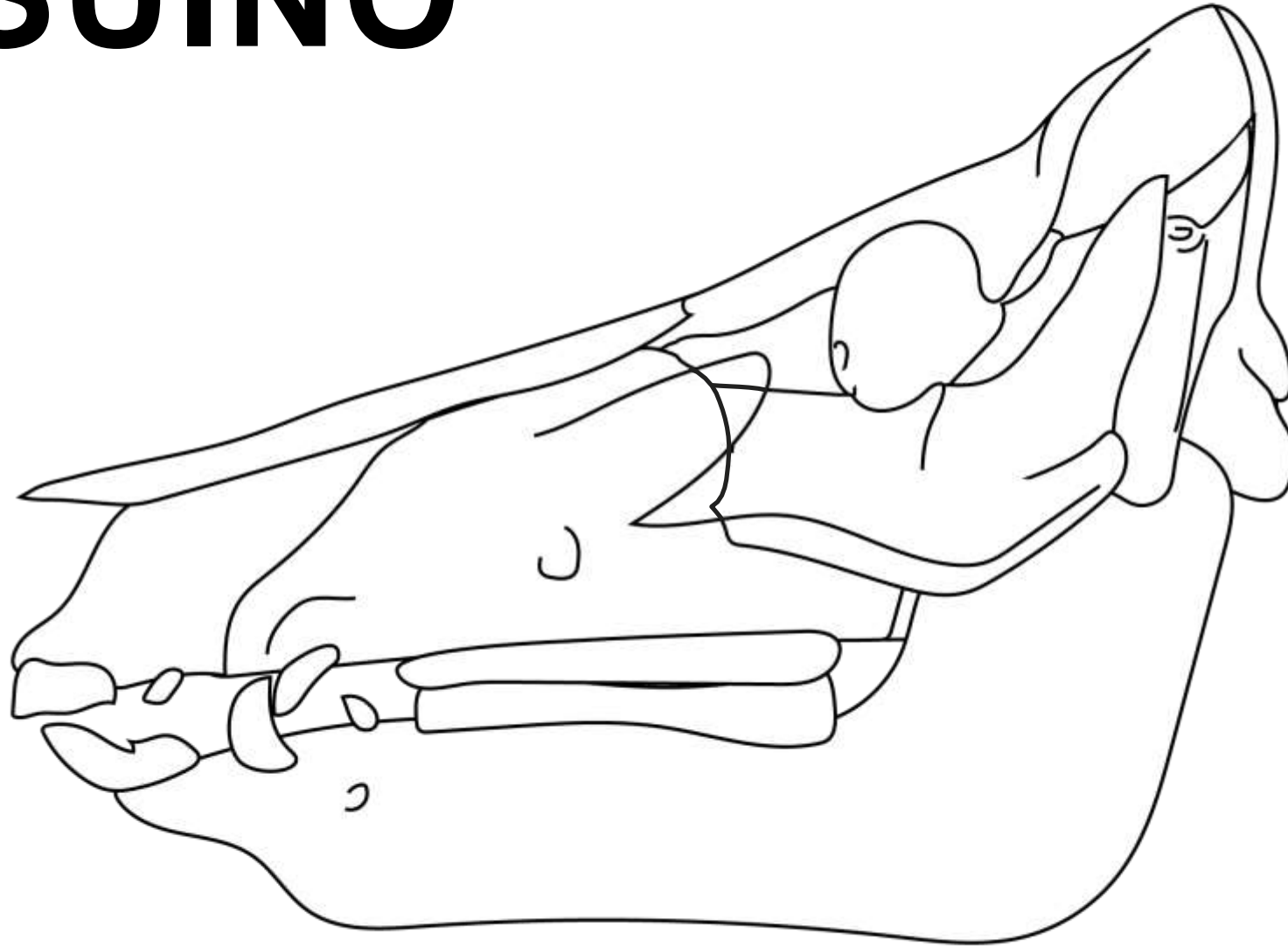
- O. Interparietal
- O. Occipital
- O. Parietal
- O. Temporal
- O. Zigomático
- O. Frontal
- O. Lacrimal
- O. Nasal
- O. Maxilar
- O. Incisivo

EQUINO



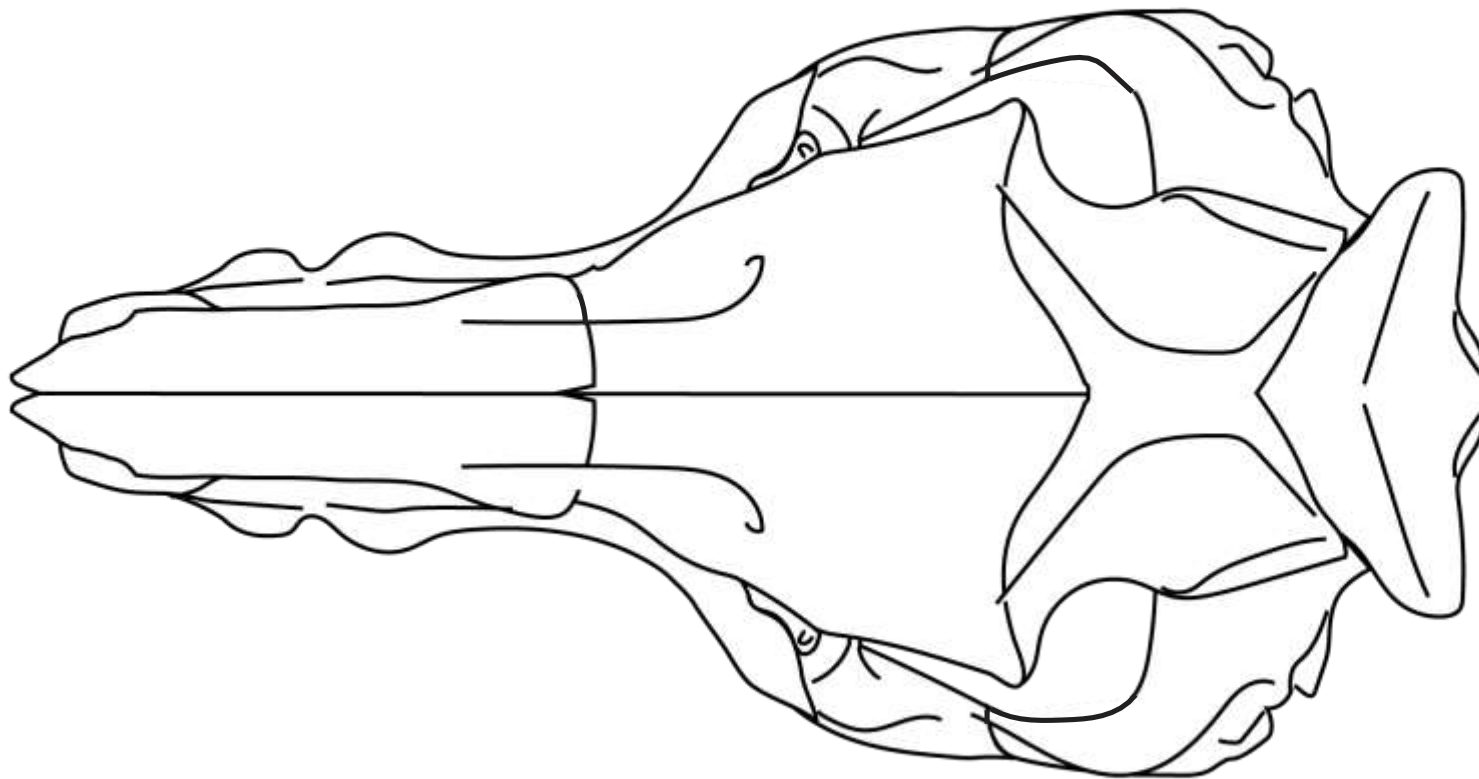
- O. Pterigóideo
- O. Vômer
- O. Esfenóide
- O. Palatino
- O. Occipital
- O. Temporal
- O. Zigomático
- O. Frontal
- O. Nasal
- O. Maxilar
- O. Incisivo

SUINO



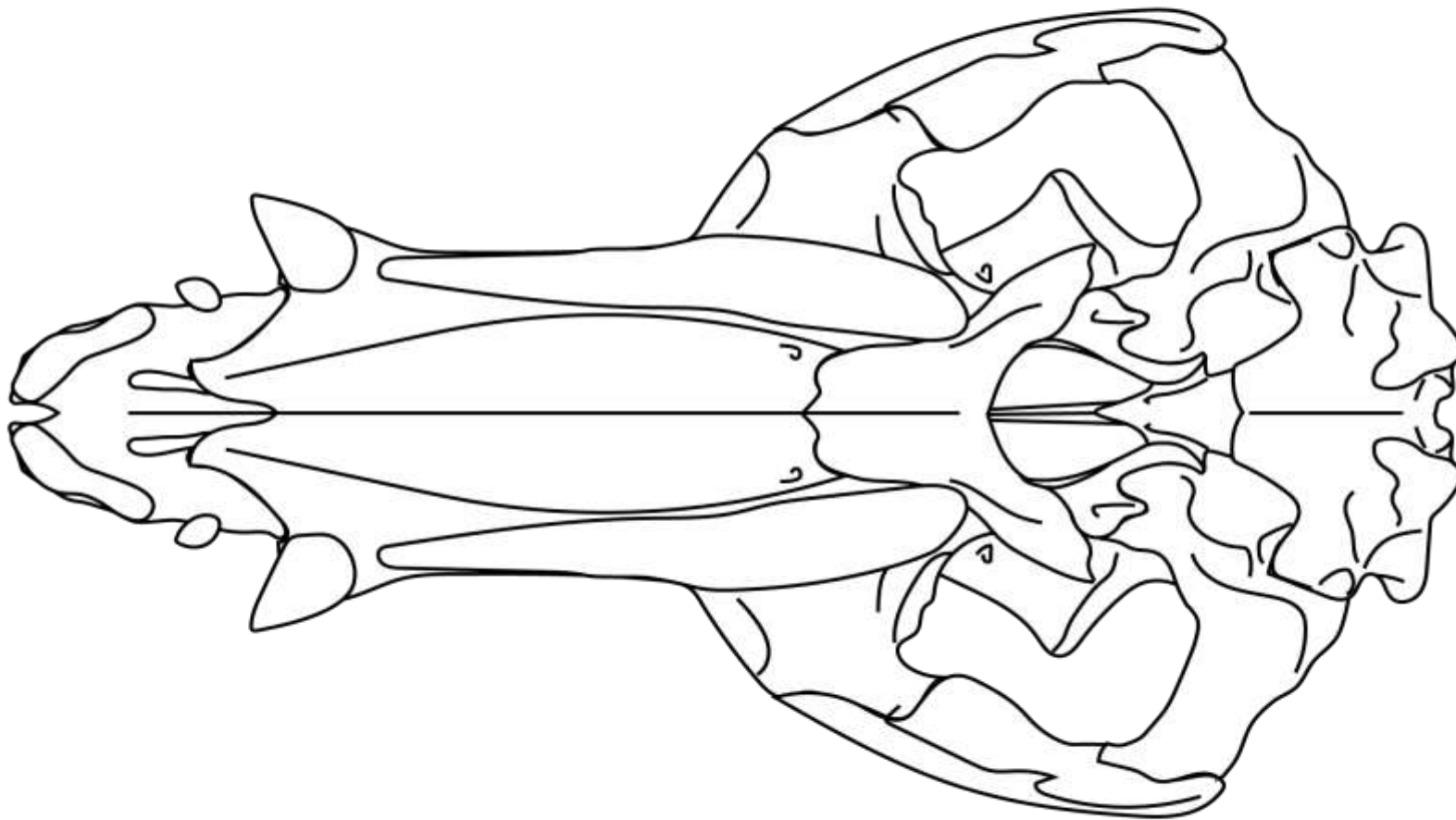
- O. Mandibular
- O. Occipital
- O. Parietal
- O. Temporal
- O. Zigomático
- O. Frontal
- O. Lacrimal
- O. Nasal
- O. Maxilar
- O. Incisivo

SUINO



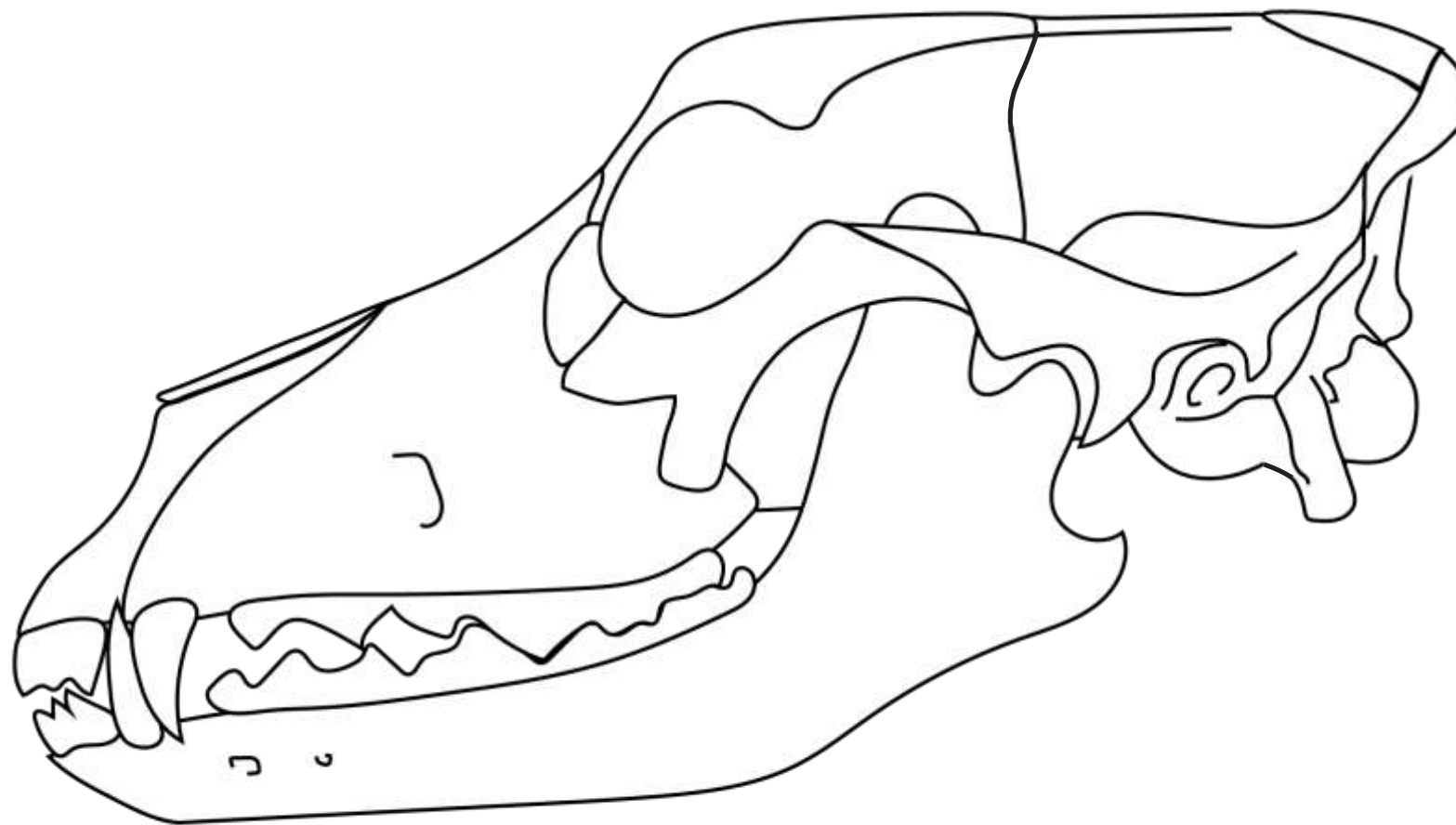
- O. Occipital
- O. Parietal
- O. Temporal
- O. Zigomático
- O. Frontal
- O. Lacrimal
- O. Nasal
- O. Maxilar
- O. Incisivo

SUINO



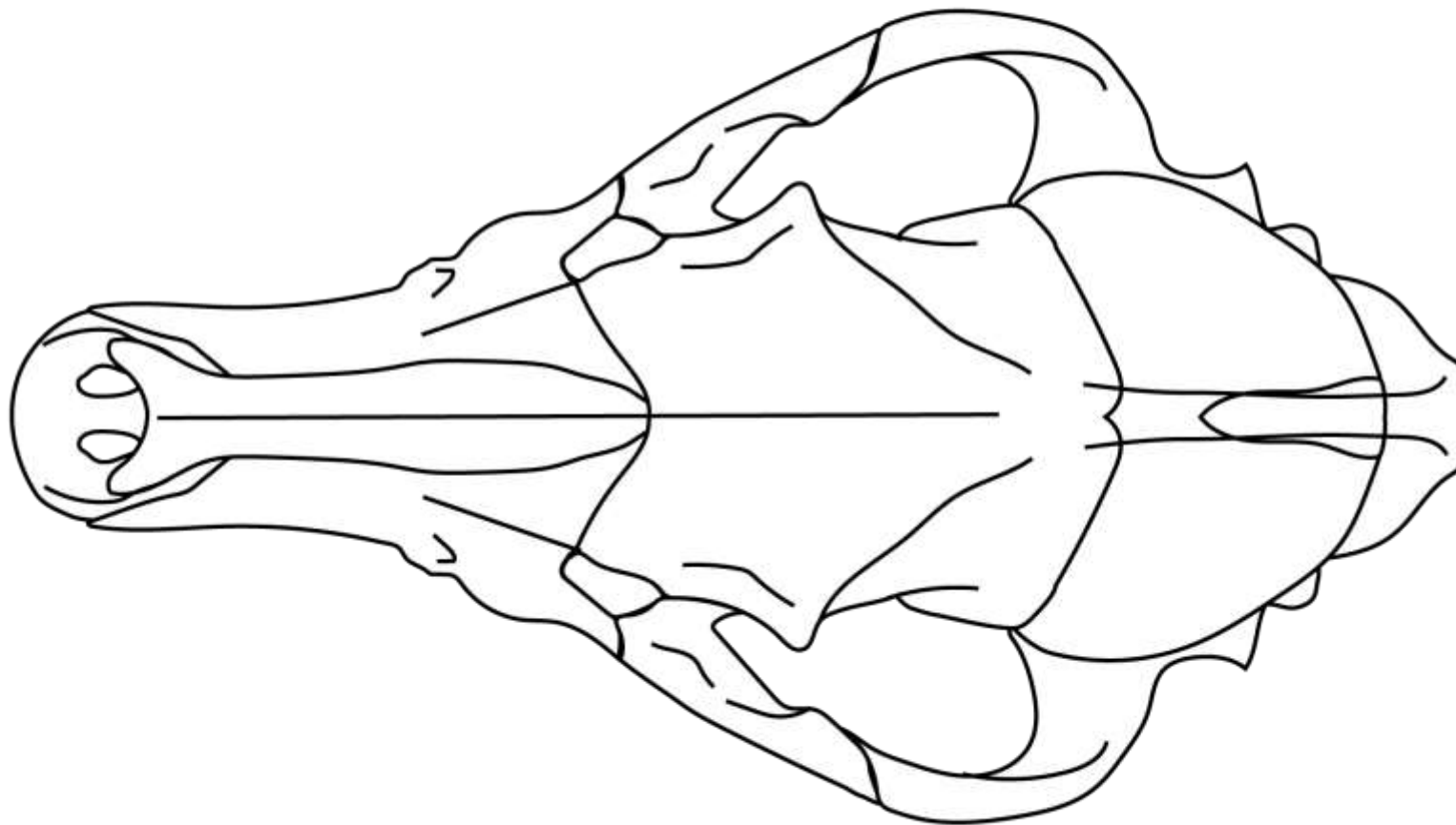
- O. Pterigóideo
- O. Vômer
- O. Esfenóide
- O. Palatino
- O. Occipital
- O. Temporal
- O. Zigomático
- O. Frontal
- O. Nasal
- O. Maxilar
- O. Incisivo

CANINO



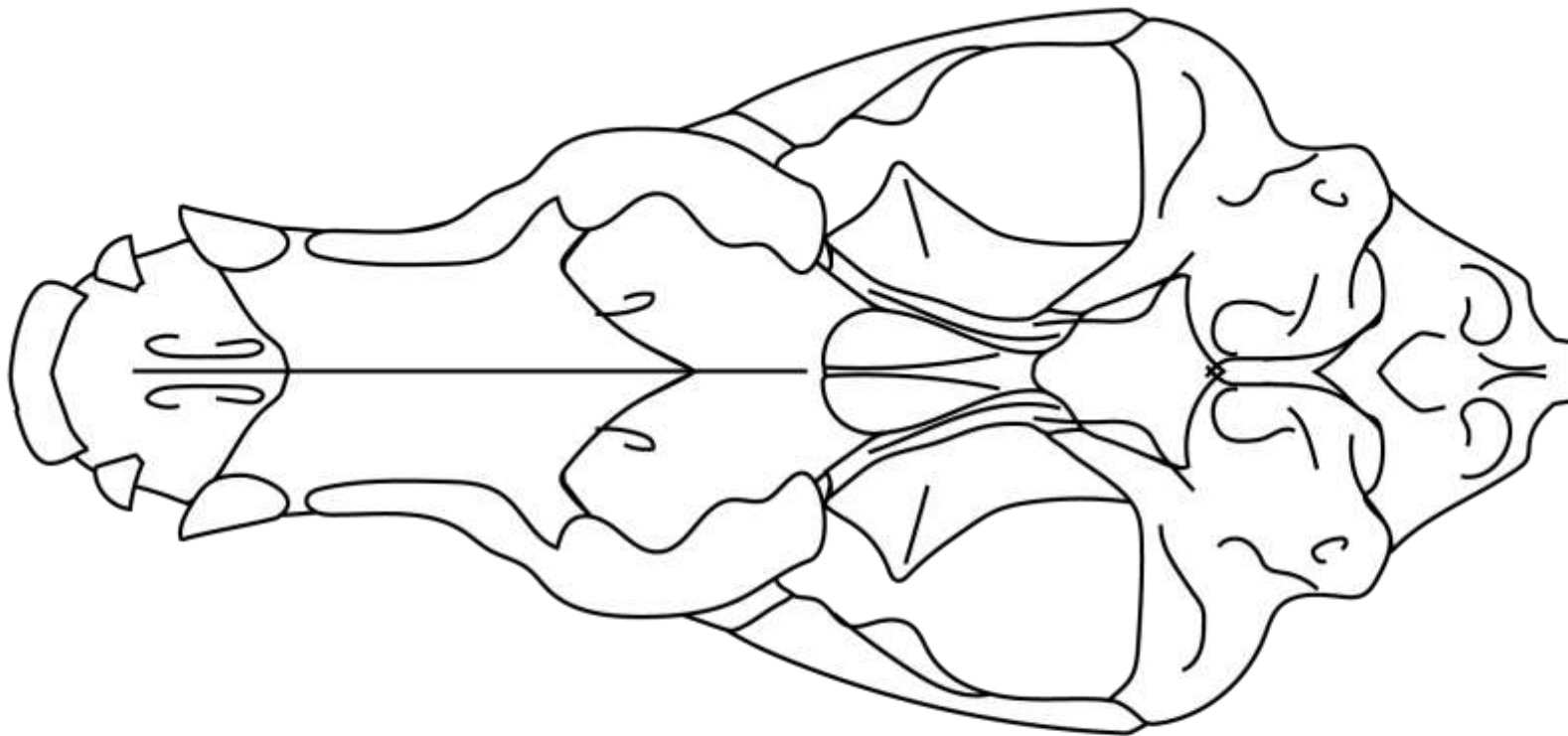
- O. Interparietal
- O. Mandibular
- O. Occipital
- O. Parietal
- O. Temporal
- O. Zigomático
- O. Frontal
- O. Lacrimal
- O. Nasal
- O. Maxilar
- O. Incisivo

CANINO



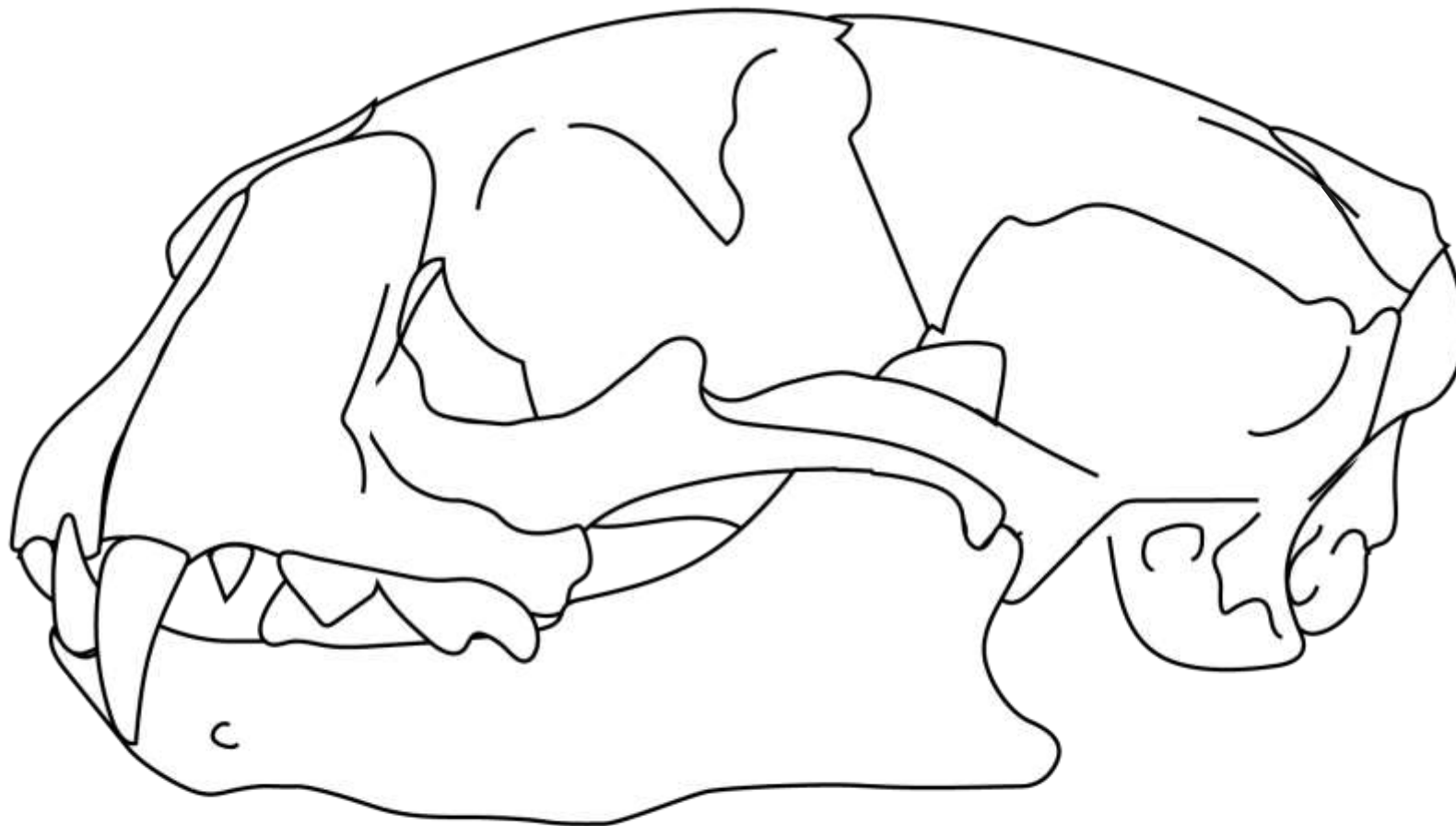
- O. Interparietal
- O. Occipital
- O. Parietal
- O. Temporal
- O. Zigomático
- O. Frontal
- O. Lacrimal
- O. Nasal
- O. Maxilar
- O. Incisivo

CANINO



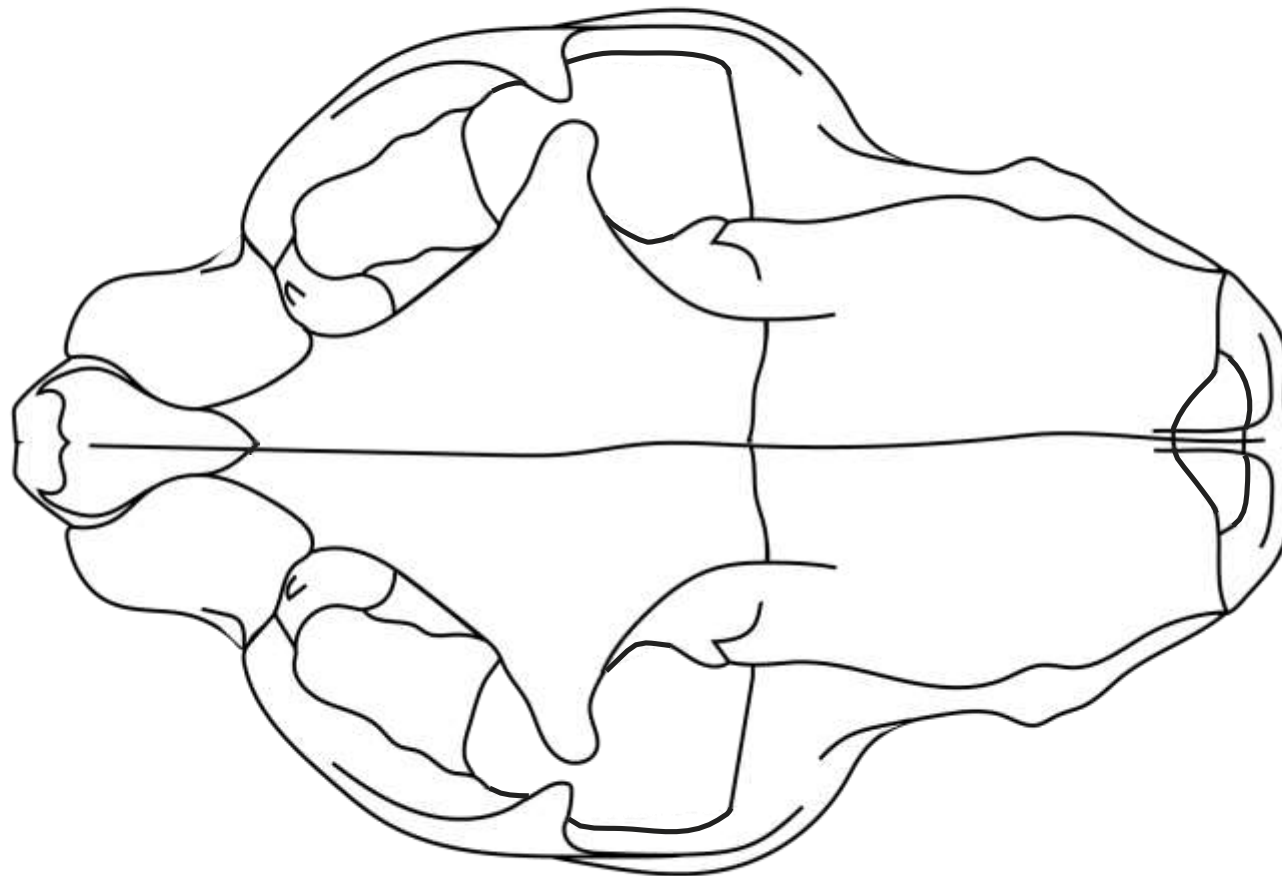
- O. Pterigóideo
- O. Vômer
- O. Esfenóide
- O. Palatino
- O. Occipital
- O. Temporal
- O. Zigomático
- O. Frontal
- O. Nasal
- O. Maxilar
- O. Incisivo

FELINO



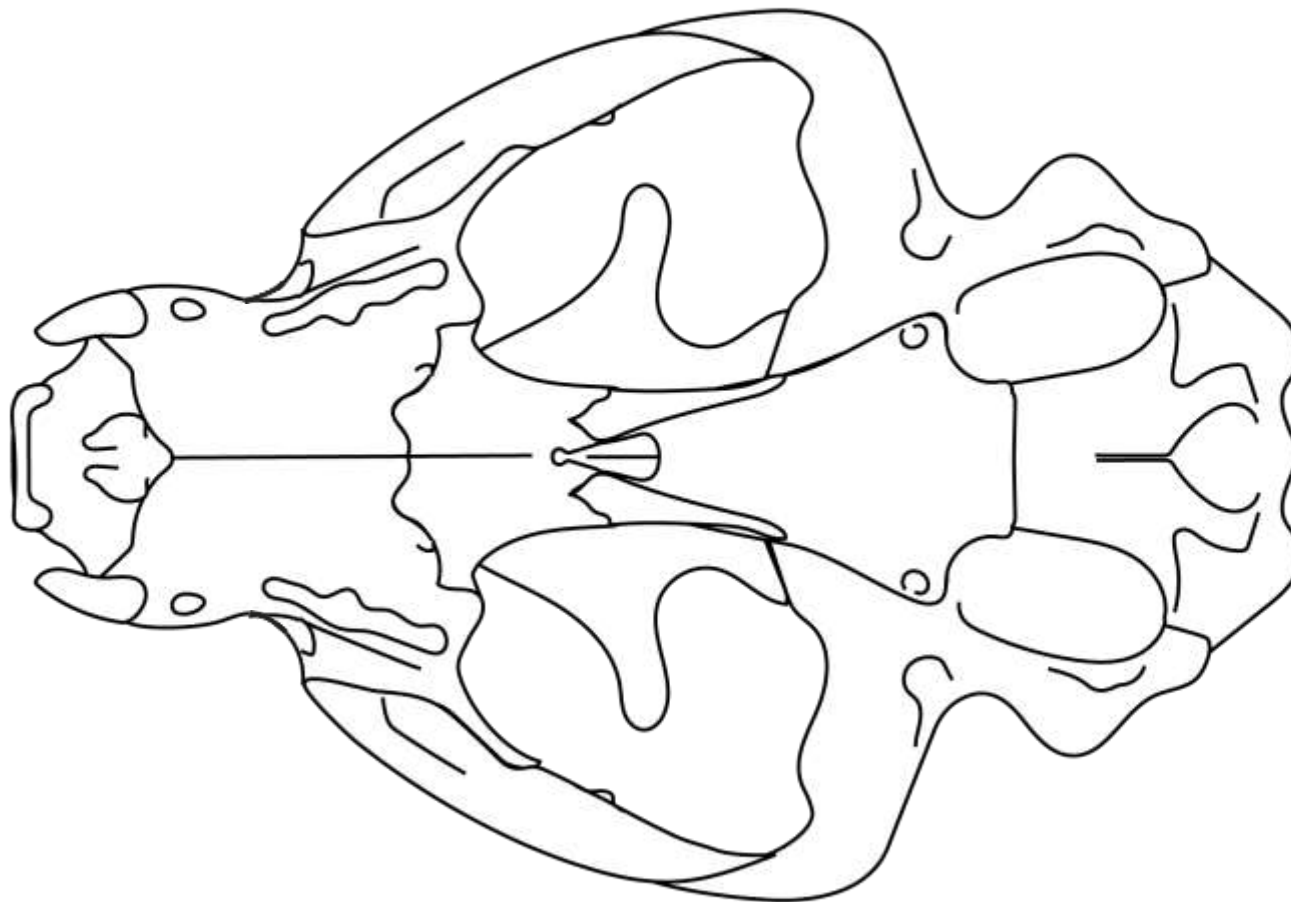
- O. Interparietal
- O. Mandibular
- O. Occipital
- O. Parietal
- O. Temporal
- O. Zigomático
- O. Frontal
- O. Lacrimal
- O. Nasal
- O. Maxilar
- O. Incisivo

FELINO



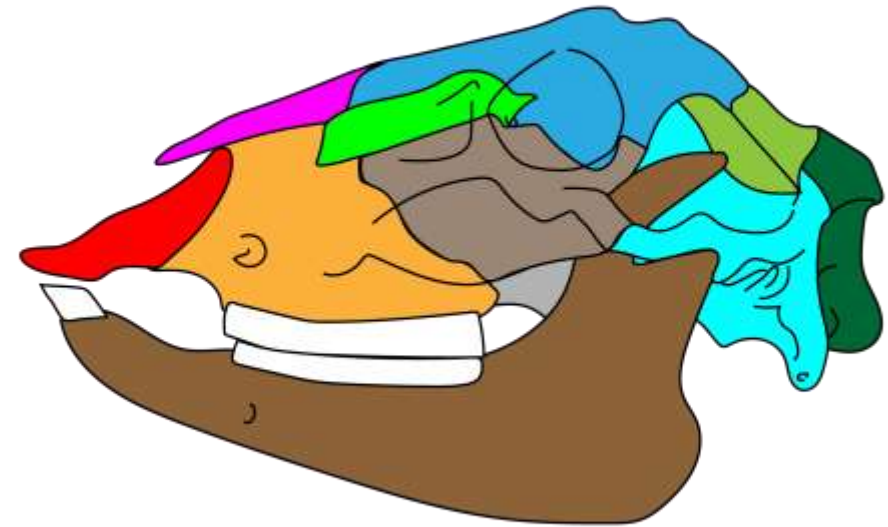
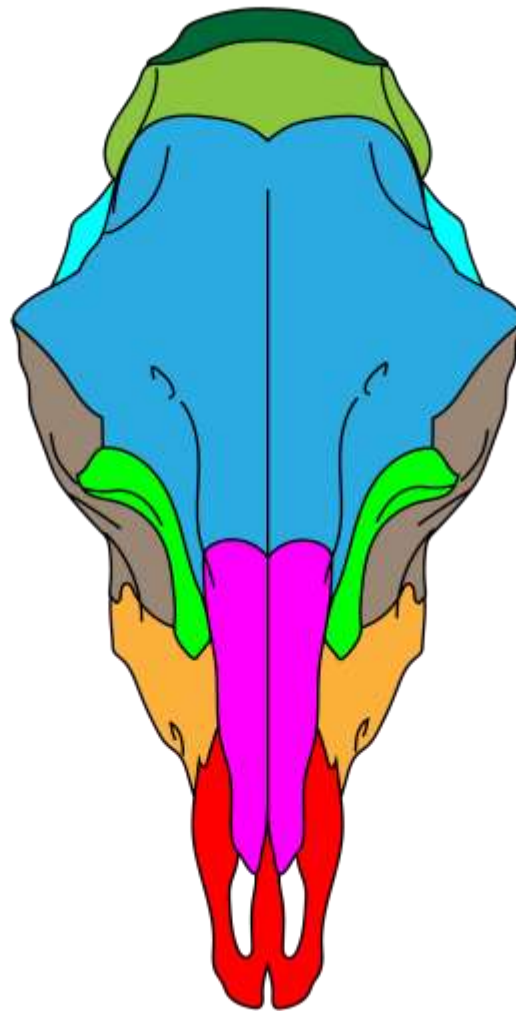
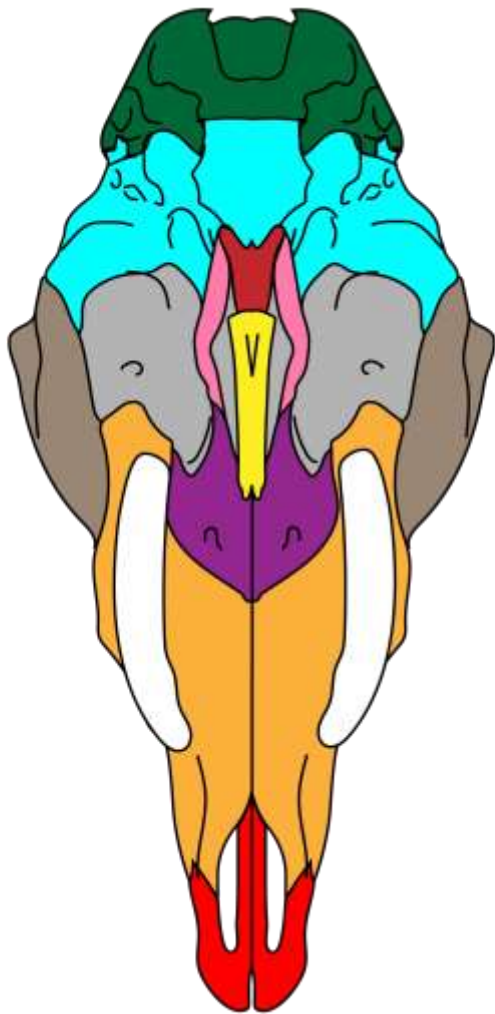
- O. Interparietal
- O. Occipital
- O. Parietal
- O. Temporal
- O. Zigomático
- O. Frontal
- O. Lacrimal
- O. Nasal
- O. Maxilar
- O. Incisivo

FELINO



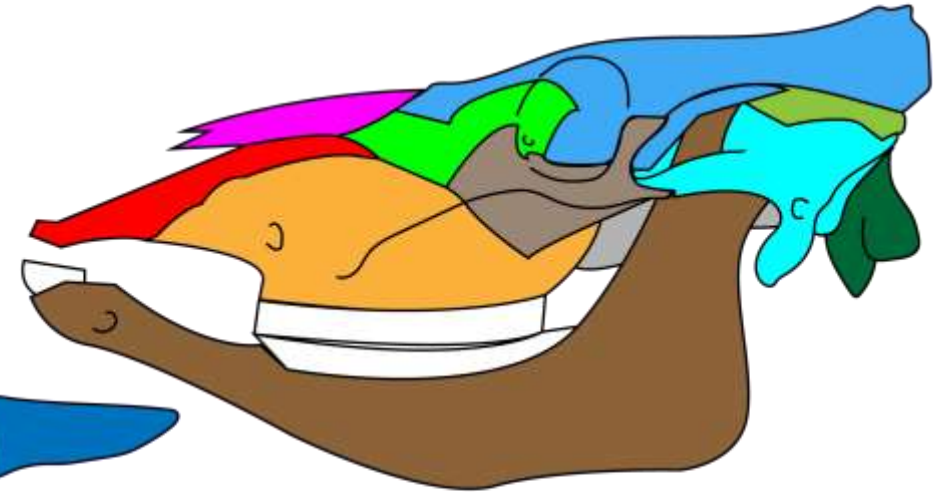
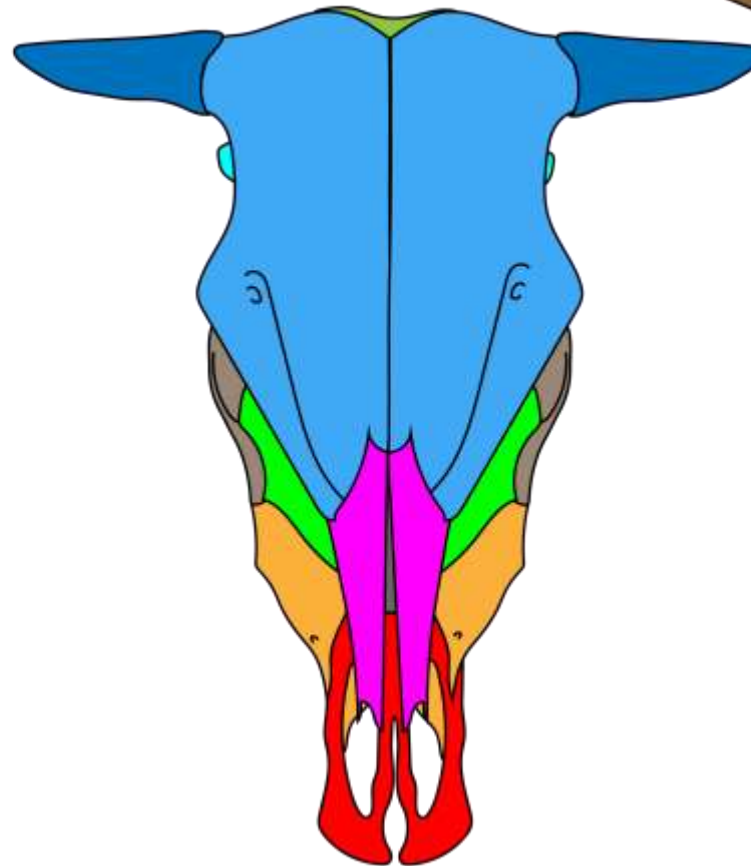
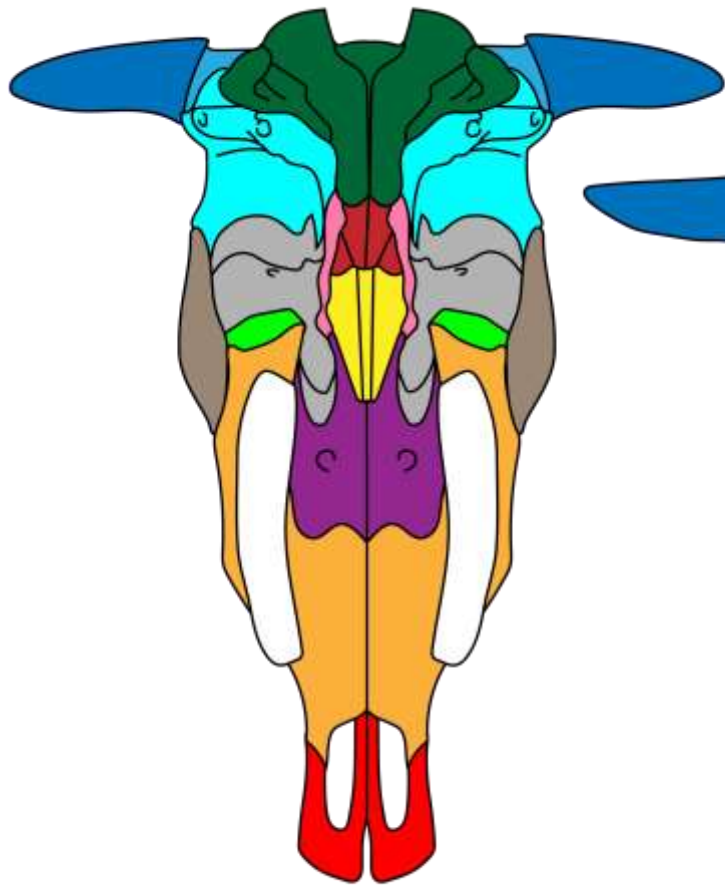
- O. Pterigóideo
- O. Vômer
- O. Esfenóide
- O. Palatino
- O. Occipital
- O. Temporal
- O. Zigomático
- O. Frontal
- O. Nasal
- O. Maxilar
- O. Incisivo

OVINO



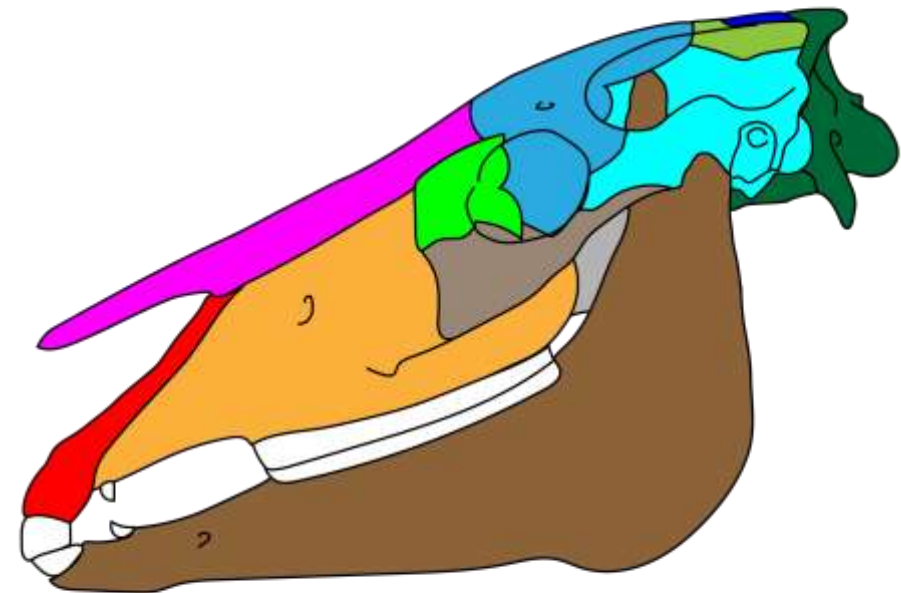
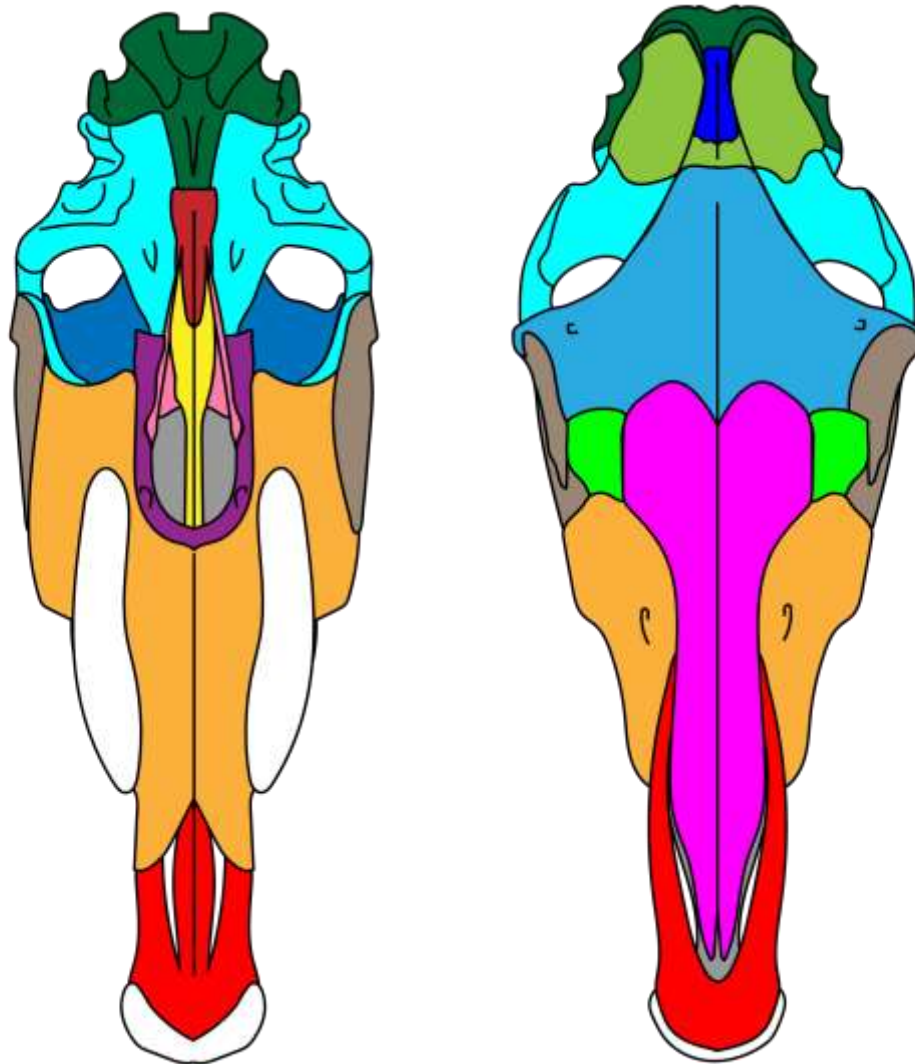
- O. Mandibular
- O. Pterigôideo
- O. Vômer
- O. Esfenôide
- O. Palatino
- O. Occipital
- O. Parietal
- O. Temporal
- O. Zigomático
- O. Frontal
- O. Lacrimal
- O. Nasal
- O. Maxilar
- O. Incisivo

BOVINO



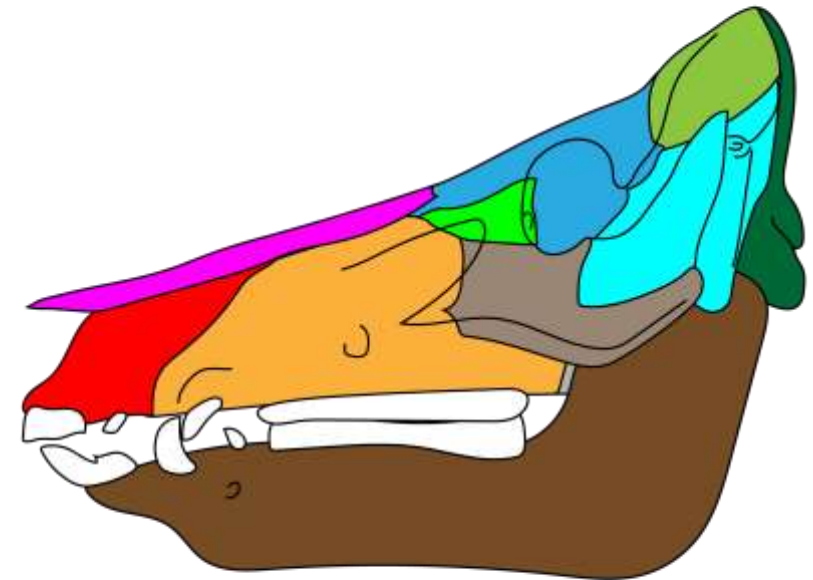
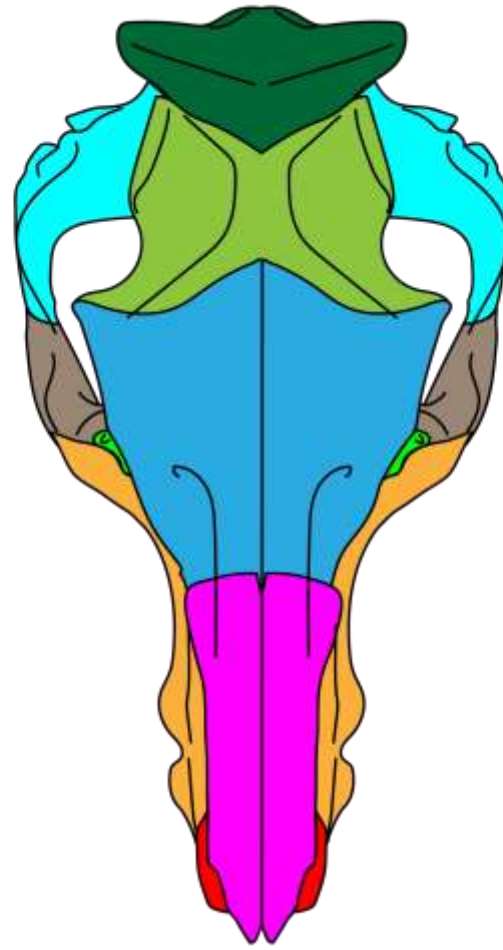
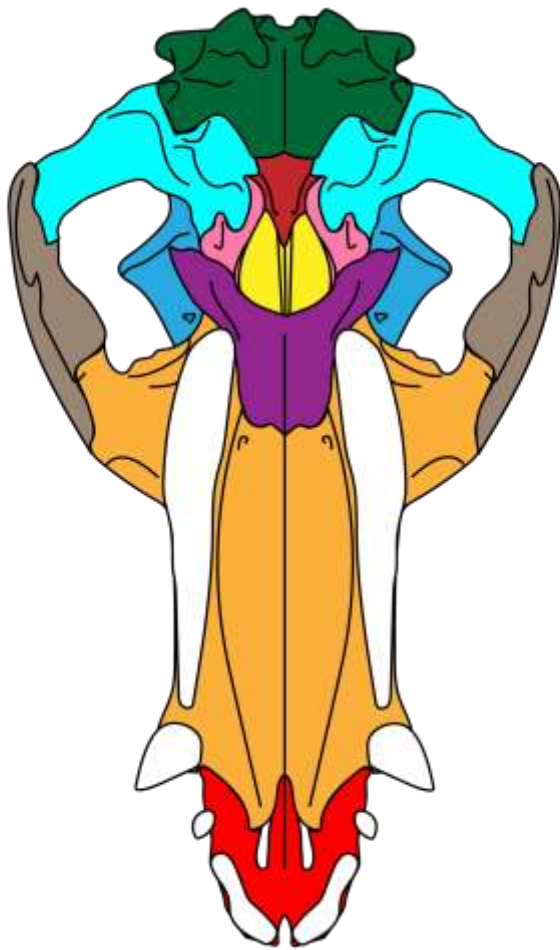- O. Mandibular
- O. Pterigôideo
- O. Vômer
- O. Esfenôide
- O. Palatino
- O. Occipital
- O. Parietal
- O. Temporal
- O. Zigomático
- O. Frontal
- O. Lacrimal
- O. Nasal
- O. Maxilar
- O. Incisivo

EQUINO



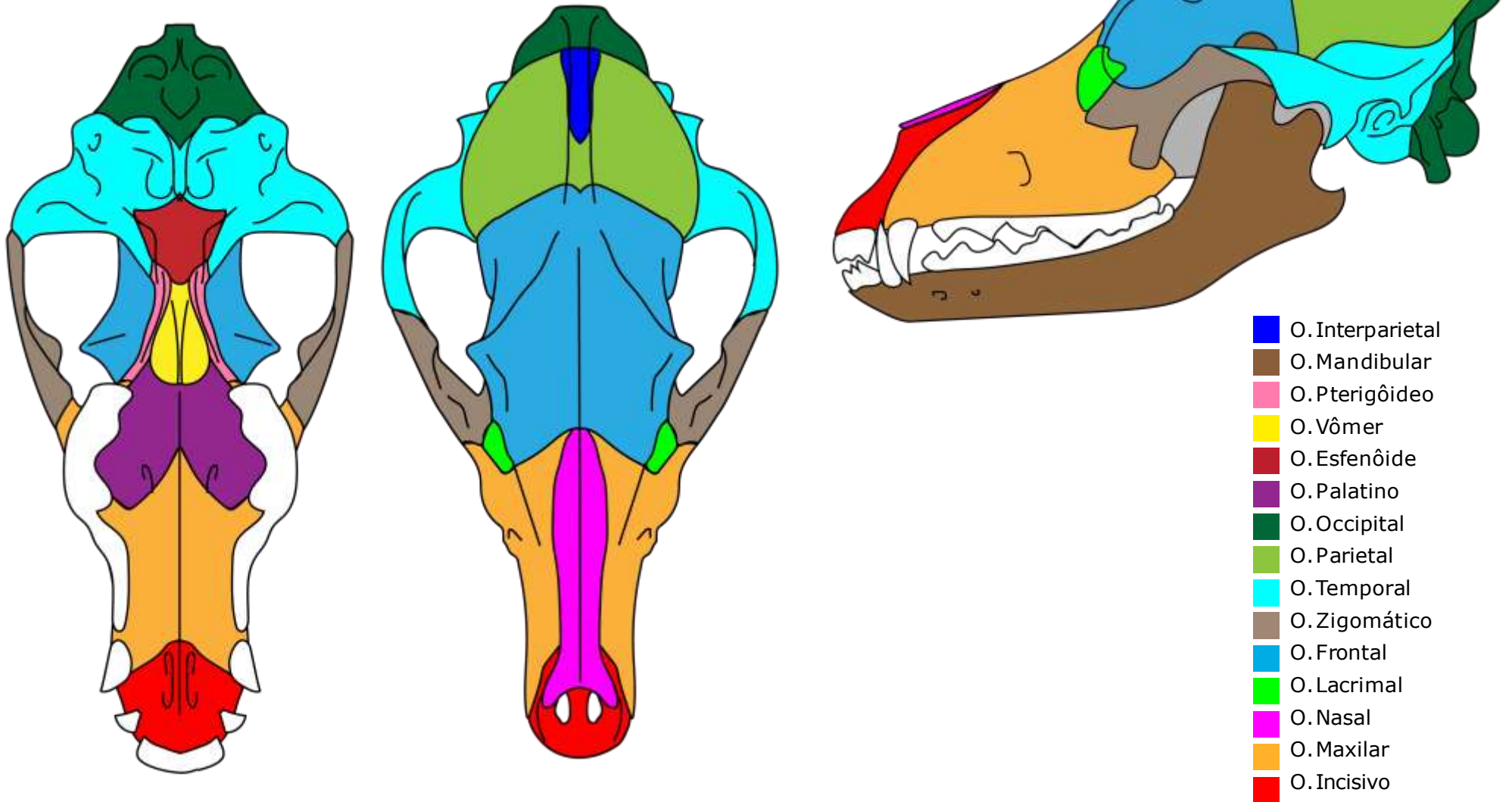
- O. Interparietal
- O. Mandibular
- O. Pterigóideo
- O. Vômer
- O. Esfenóide
- O. Palatino
- O. Occipital
- O. Parietal
- O. Temporal
- O. Zigomático
- O. Frontal
- O. Lacrimal
- O. Nasal
- O. Maxilar
- O. Incisivo

SUINO

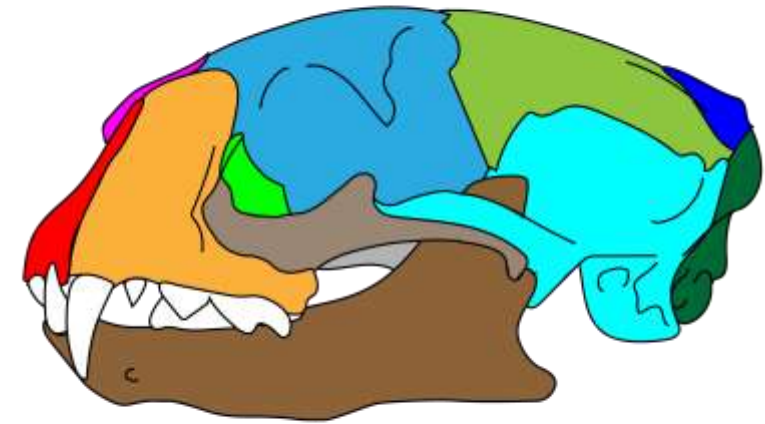
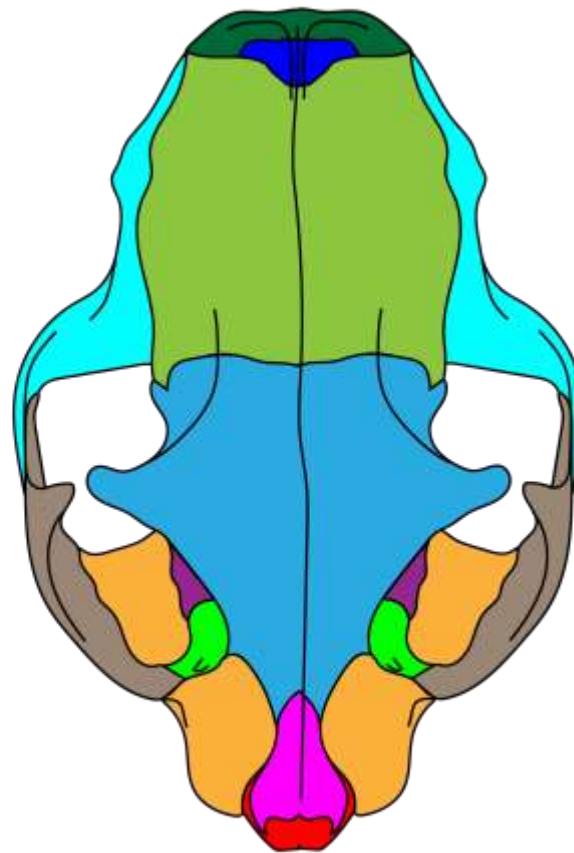
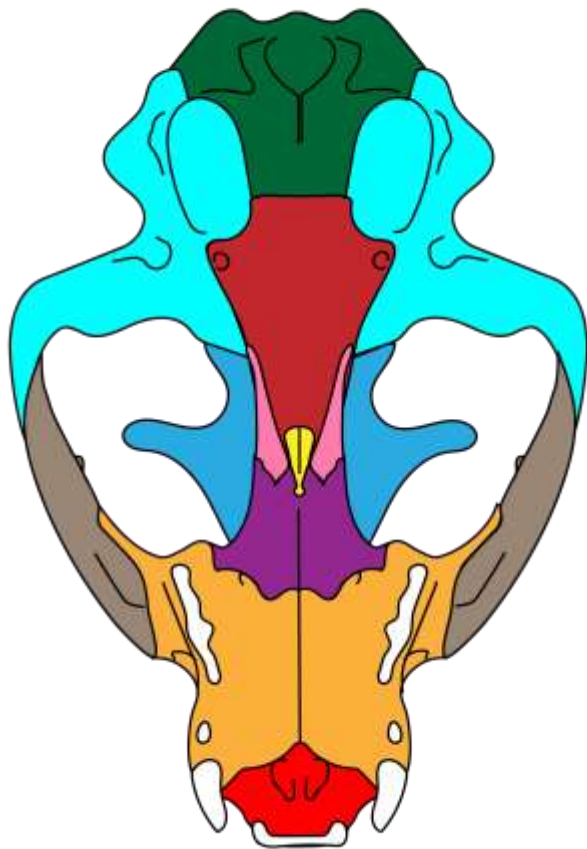


-  O. Mandibular
-  O. Pterigóideo
-  O. Vômer
-  O. Esfenóide
-  O. Palatino
-  O. Occipital
-  O. Parietal
-  O. Temporal
-  O. Zigomático
-  O. Frontal
-  O. Lacrimal
-  O. Nasal
-  O. Maxilar
-  O. Incisivo

CANINO



FELINO



- O. Interparietal
- O. Mandibular
- O. Pterigóideo
- O. Vômer
- O. Esfenóide
- O. Palatino
- O. Occipital
- O. Parietal
- O. Temporal
- O. Zigomático
- O. Frontal
- O. Lacrimal
- O. Nasal
- O. Maxilar
- O. Incisivo

REFERÊNCIAS:

König, Horst Erich.
Anatomia dos animais domésticos :texto e atlas colorido
[recurso eletrônico] /Horst Erich König, Hans-Georg
Liebich ;
tradução: Régis Pizzato ;revisão técnica: Luciana Silveira
Flôres Schoenau, Marleyne José Afonso Accioly Lins
Amorim.
6.ed. – Porto Alegre :Artmed, 2016.

Sisson, Septimus.
The anatomy of the domestic animals
2. ed - Philadelphia and London, W. B. Saunders Company,
1914

Torres, Maria Fernanda Pioli.
Atlas de osteologia de bovinos e equinos.
Amilton da Rocha Leal Júnior;Marcio H. S. Carboni. –
Curitiba: UFPR, 2020.

Popesko, Peter.
Atlas of Topographical anatomy of the domestic animals.
tradução José Roberto Kfoury Junior, Paula de Carvalho
Papa.
5. ed. - São Paulo; Manole, 2012